

Integra®

Matriz de Regeneração Dérmica

Sistema de Regeneração
Dérmica



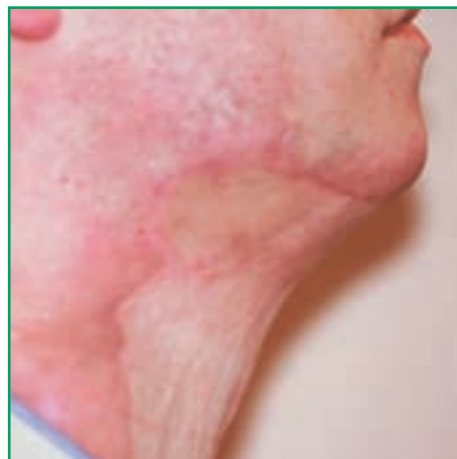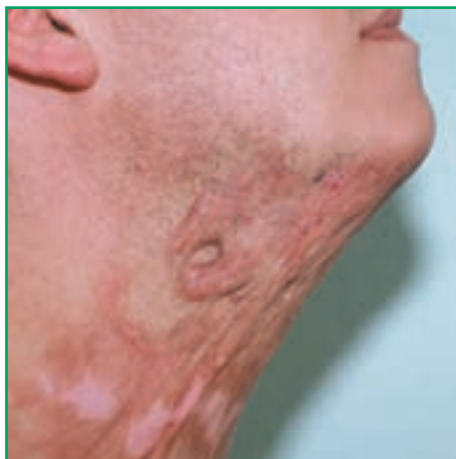INTEGRA®
LIMIT UNCERTAINTY

Resultados

Caso 1

Esquerda: Contratura de cicatriz de dois anos no pescoço antes do tratamento com a Matriz de Regeneração Integra.

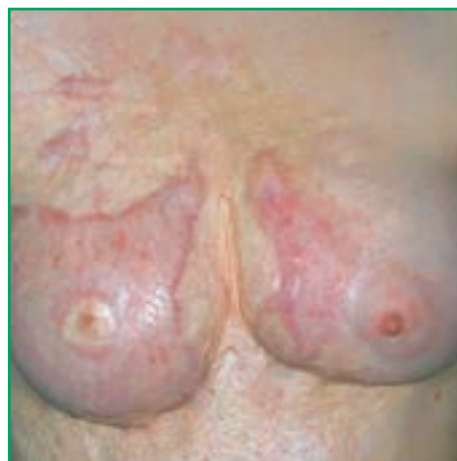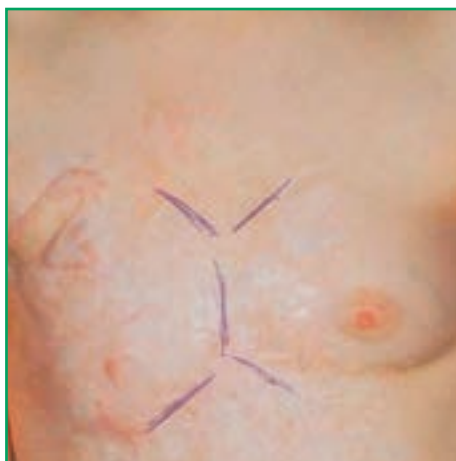Direita: Pescoço 1,5 anos após a liberação da contratura e o tratamento com a Matriz de Regeneração Integra.



Caso 2

Esquerda: Contratura de cicatriz de 14 anos no tórax antes do tratamento com a Matriz de Regeneração Integra.

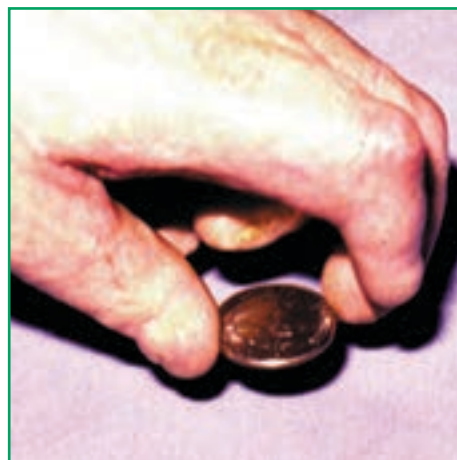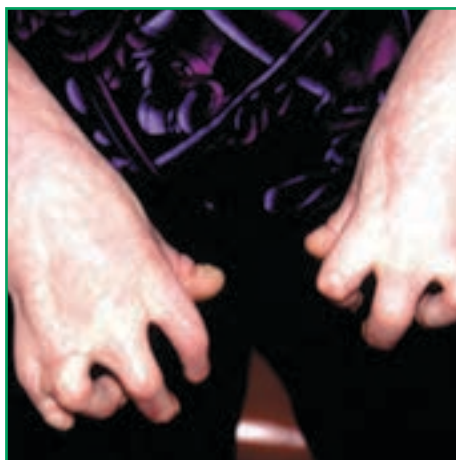Direita: Tórax 1 ano após a liberação da contratura e o tratamento com a Matriz de Regeneração Integra.



Caso 3


Esquerda: Contratura de cicatriz na mão antes do tratamento com a Matriz de Regeneração Integra.

Direita: Cinco semanas após a liberação e o tratamento com a Matriz de Regeneração Integra, o paciente recuperou o uso funcional da mão.



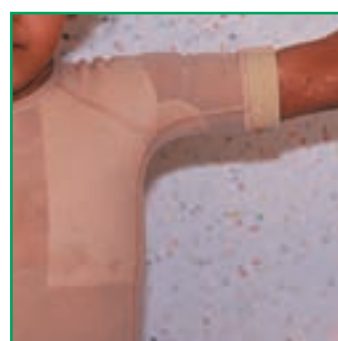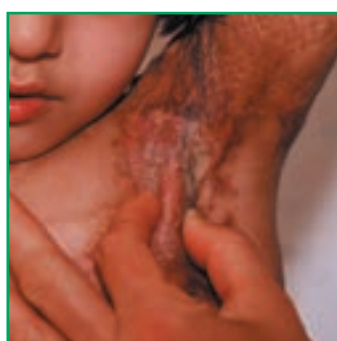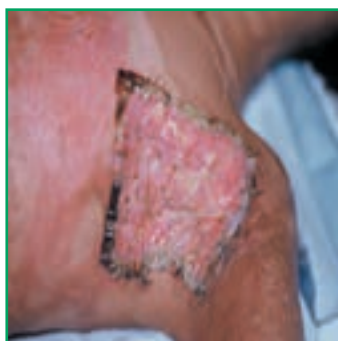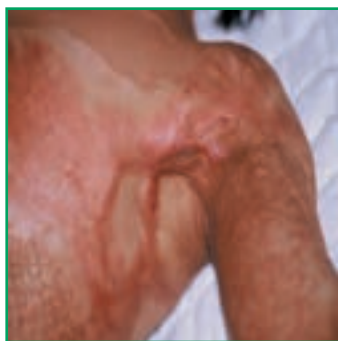A Matriz de Regeneração Integra Promove a Regeneração do Tecido Dérmico

A Matriz de Regeneração Integra® tem duas camadas: uma camada externa fina de silicone e uma camada interna espessa de colágeno bovino ultra puro e glicosaminoglicano (GAG). O colágeno e o GAG são componentes normais da pele humana. Na Matriz de Regeneração Integra, o colágeno é obtido através do tendão bovino e o glicosaminoglicano é proveniente da cartilagem do tubarão.



Indicação da Matriz de Regeneração Integra

A Matriz de Regeneração Dérmica Integra é indicada para tratamento pós-excisional de ferimentos por queimaduras graves, de espessura total ou parcial, onde o autoenxerto suficiente não está disponível no momento da excisão ou não é desejável devido à condição fisiológica do paciente. Também é indicada para o reparo de contraturas de cicatrizes onde outras terapias falharam.




- A Matriz de Regeneração Integra é macia e flexível, facilitando uma gama mais ampla de movimentos até em áreas anatômicas difíceis ^{2,7}
- A Matriz de Regeneração Integra cresce com o paciente ^{2,5}
- A Matriz de Regeneração Integra ajuda a restaurar a função e a mobilidade das articulações ^{5,7}

Estrutura da Matriz de Regeneração Integra

Projetada para promover regeneração organizada do tecido dérmico

Camada de silicone

- Permite fechamento imediato da ferida
- Controla a perda de fluidos
- Oferece proteção mecânica
- Fornece uma barreira contra bactérias
- Taxa de transmissão de vapor d'água semelhante à da pele normal

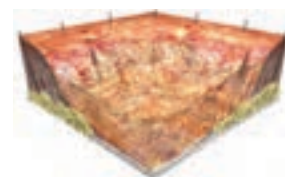

Camada de matriz tridimensional

- Colágeno e glicosaminoglicano em ligação cruzada
- Funciona como uma matriz extracelular
- Promove crescimento celular e síntese de colágeno
- Biodegrada a medida que é substituída por tecido dérmico autólogo

Como a Matriz de Regeneração Integra Funciona

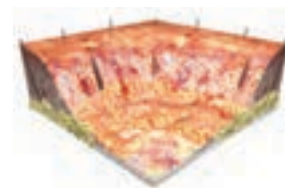Dia 0: Lesão de espessura total



Dia 0

Dia 1: Excisão dos tecidos desvitalizados até tecidos viáveis


A Hemostasia é rigorosa para tecido viável.



Dia 1

Dia 1: Aplicação

A Matriz de Regeneração Integra é aplicada ao leito viável da ferida excisada. A primeira fase da integração, a impregnação, começa em minutos, quando fluidos da ferida invadem a matriz e a fibrina estimula a aderência ao leito da ferida.



Dia 1

Dia 7-14: Formação Neodérmica

Fibroblastos, linfócitos e macrófagos migram para a matriz. Posteriormente, as células epiteliais começam a formar a nova rede vascular.

À medida que a recuperação progride, o colágeno endógeno é depositado pelos fibroblastos, substituindo a camada de colágeno/glicosaminoglicano da Matriz de Regeneração Integra. A cor da neoderme começa a mudar de vermelho para tons amarelados não uniformes.



Dia 7-14

Dia 21+: Formação Neodérmica Completa e Remoção do Silicone

Quando a nova derme se formar e a vascularização for adequada, a camada de silicone será removida. A Matriz de Regeneração Integra é incorporada sem rejeição e biodegradada, deixando neoderme autóloga no lugar.⁹



Dia 21+

Dia 21+: Autoenxerto Epidérmico

Um autoenxerto (em folha ou malha) fino (aproximadamente 0,004”–0,006”) é aplicado sobre a nova derme.



Dia 21+

Dia 28-56: Pele Regenerada

A enxertia e o fechamento da ferida são completos. A neovascularização está bem estabelecida. Em uma avaliação de ensaio clínico, a neoderme estava histologicamente na derme normal com exceção da ausência de anexos (pêlos e glândulas).



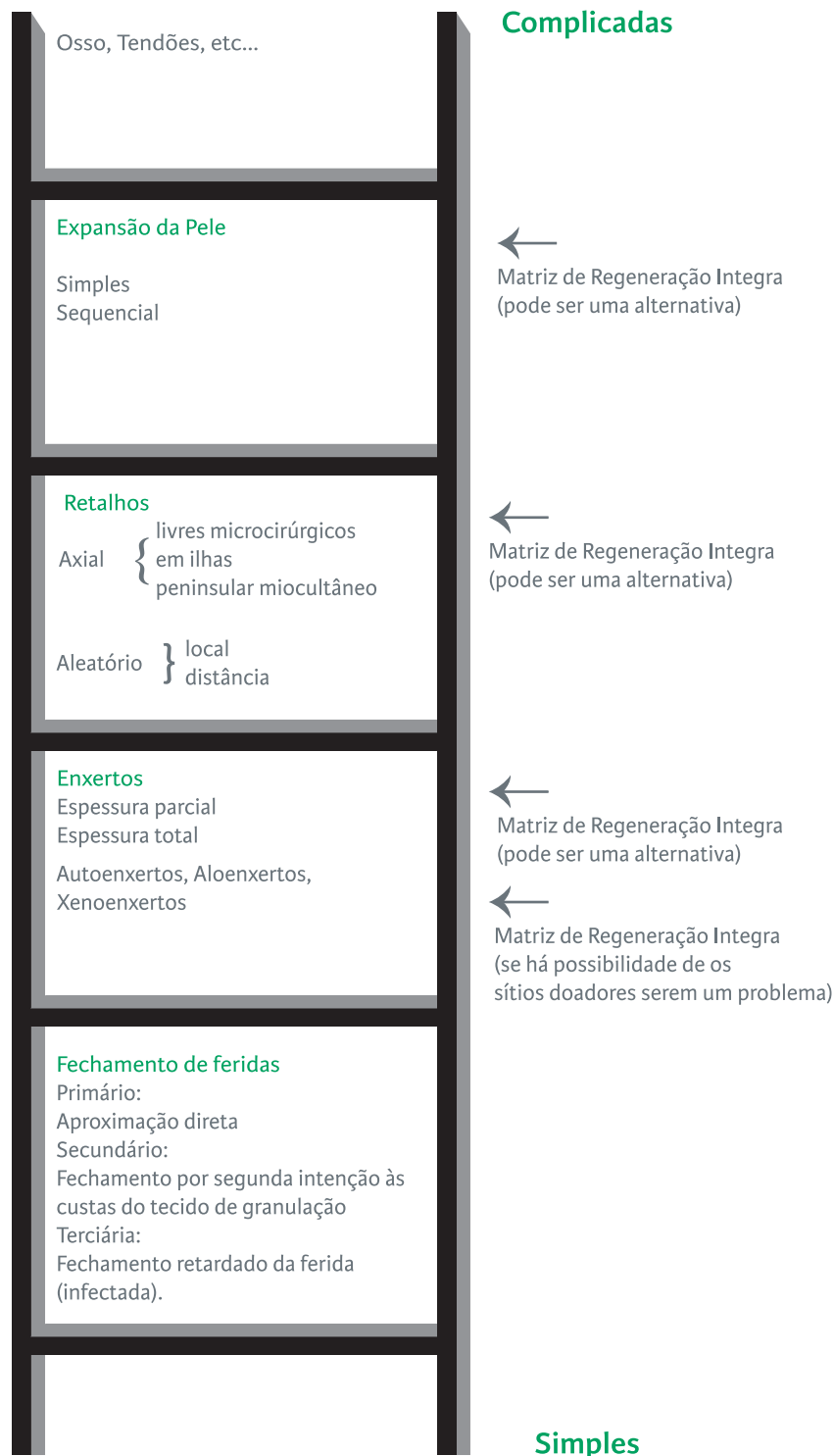Dia 28-56

Matriz de Regeneração Integra como uma Alternativa

O sistema exclusivo de duas camadas oferece fechamento imediato da ferida e promove regeneração dérmica

- Taxa de transmissão de vapor d'água da camada de silicone semelhante à da pele normal^{6,7}
- Matriz tridimensional com propriedades otimizadas^{2,11}
 - Promove crescimento celular e regeneração organizada do tecido dérmico
 - Minimiza a reação inflamatória
 - Taxa de degradação controlada por colagenase
 - Diâmetro dos poros controlado
 - Tração do volume dos poros controlada
 - Dimensões definidas da fibra de colágeno
 - Proporção entre colágeno e glicosaminoglicano especificada (colágeno de tendão bovino tipo 1 /condroitina-6-sulfato)

Etapas Reconstitutivas

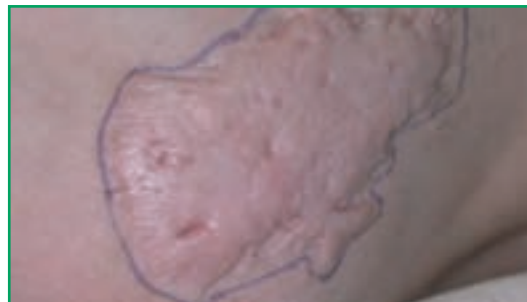

A Matriz de Regeneração Integra, pode ser utilizada como alternativa ao autoenxerto padrão de espessura parcial

- A nova derme da Matriz de Regeneração Integra é coberta com um autoenxerto epidérmico fino (0,1016mm - 0,1524mm)
- O sítio doador se recupera mais rapidamente do que um sítio de autoenxerto padrão (até 10 dias contra 14 dias).

Benefícios de sítios doadores finos³

- Podem ser colhidos novamente com mais frequência do que sítios doadores padrão³
- O enxerto epidérmico pode ser transformado em uma malha e expandido até 5:1, preservando áreas doadoras adicionais

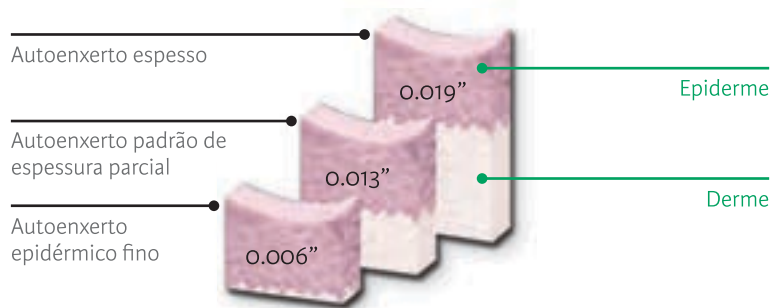


Resultado da retirada de enxerto com hipertrofia (enxerto espesso)



Sítio Doador de um Autoenxerto Epidérmico Fino

A Matriz de Regeneração Integra exige sítios doadores finos

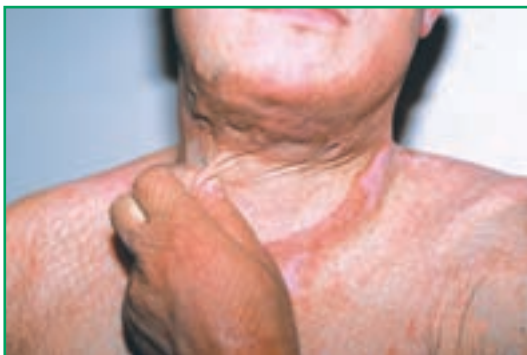

A profundidade dos sítios doadores para autoenxertos epidérmicos em média é de menos da metade da espessura dos sítios doadores padrão³

Regeneração Dérmica: Vantagem Duradoura

A regeneração da derme funcional beneficia o paciente⁵

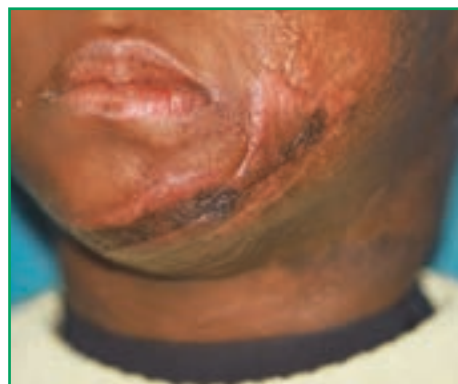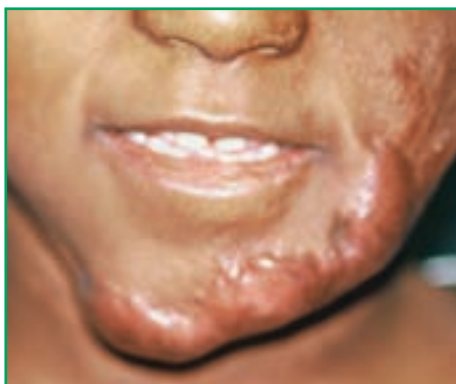- A Matriz de Regeneração Integra age como uma matriz para promover a regeneração permanente da derme funcional.
- A regeneração da derme promove resultados funcionais e cosméticos.
- Após a colocação da Matriz de Regeneração Dérmica Integra, a ferida fica isolada do meio externo. Pode ser aplicada sobre tendões, osso, músculo, tecido gorduroso, etc.



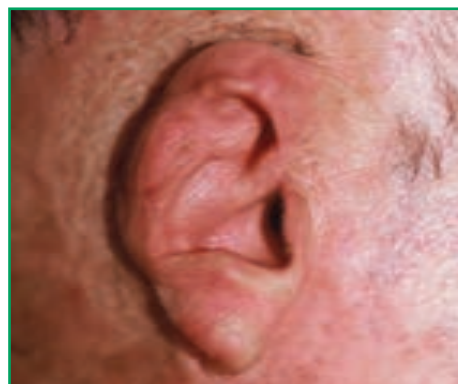
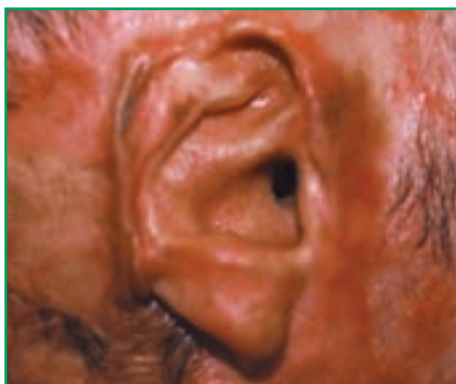Resultados Adicionais com a Matriz de Regeneração Integra

A Matriz de Regeneração Integra pode aumentar com sucesso as opções de tratamento em diversas situações:

Bebês e crianças: quando a pele é fina e as áreas para coleta são limitadas
Idosos: quando feridas adicionais no sítio doador causariam maior tensão inaceitável à pele fina e delicada
Cicatrização hipertrófica: quando há tendência de formar cicatrizes hipertróficas ou queloides
Situações de enxertia difícil: quando os sítios doadores são limitados devido à extensão do defeito ou à condição do paciente, ou quando o resultado funcional é particularmente importante



Queixo: liberação de cicatriz hipertrófica contraída com a Matriz de Regeneração Integra em paciente pediátrico



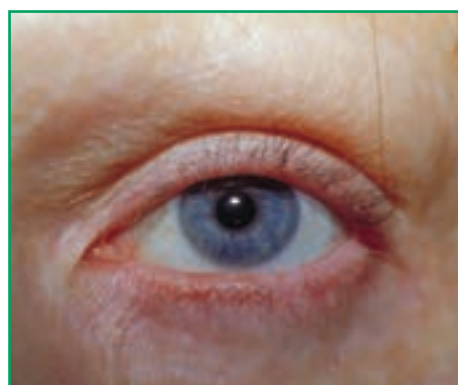
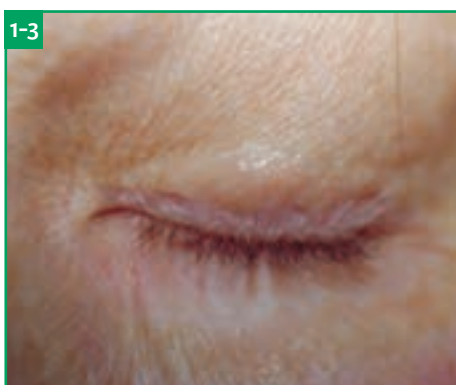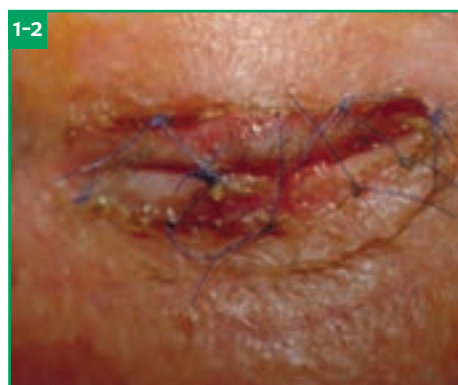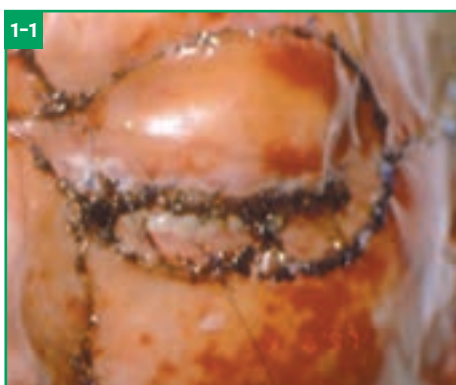Orelha: reconstrução de contração da orelha com a Matriz de Regeneração Integra em paciente idoso

Paciente de 26 anos com queimadura extensa de espessura total na face. Todo o rosto foi tratado com a Matriz de Regeneração Integra

1-1 Olho esquerdo tratado com a Matriz de Regeneração Integra

1-2 Seis semanas depois da aplicação da Matriz de Regeneração Integra, a pálpebra cicatrizou, mas permanece fechada com pontos

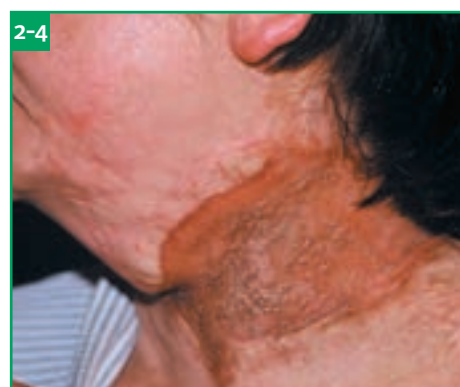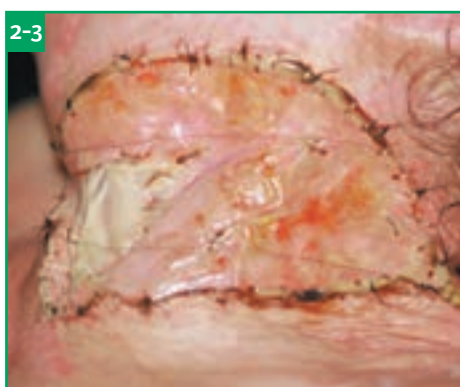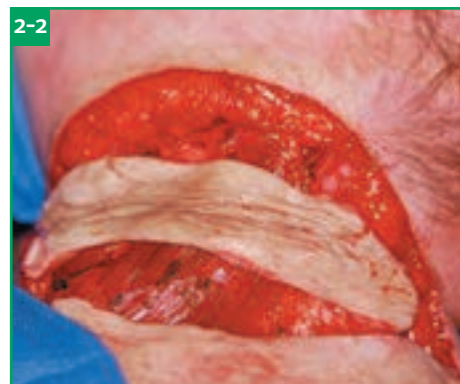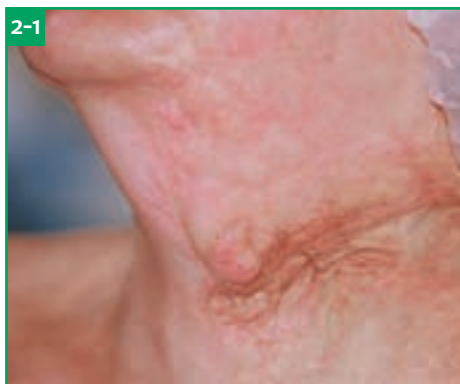1-3 Um ano depois da aplicação da Matriz de Regeneração Integra, a pálpebra cicatrizou.



Pálpebras: tratamento agudo e restauração funcional com a Matriz de Regeneração Integra

Reconstrução de Contratura do Pescoço Após Tratamento Convencional

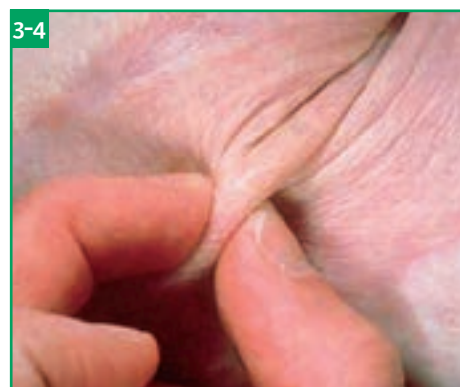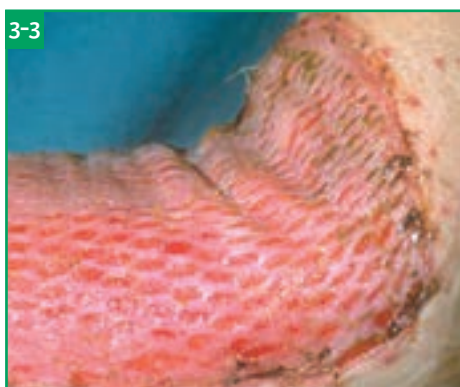
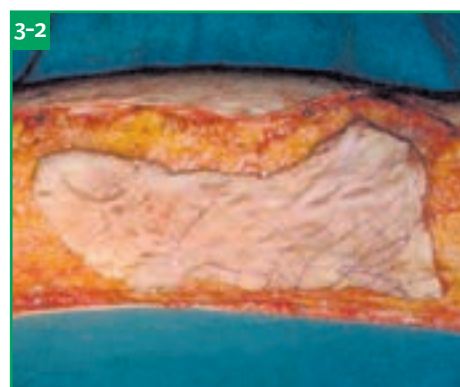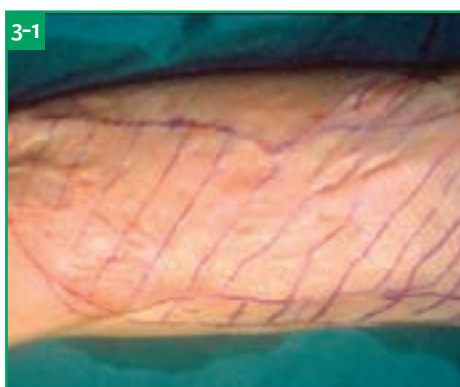
- 2-1** Contratura do pescoço após tratamento convencional e antes da aplicação da Matriz de Regeneração Integra
- 2-2** Liberação da cicatriz contraída
- 2-3** O silicone foi removido depois da formação completa da neoderme
- 2-4** Pescoço liberado 5 meses depois da aplicação da Matriz de Regeneração Integra – a hiperpigmentação diminuirá com o tempo



Reconstrução de contratura de cicatriz no pescoço com a Matriz de Regeneração Integra

Reconstrução Cicatriz Contraída de Cotovelo Pediátrico

- 3-1** Queimadura por escaldadura em criança de 18 meses resultante em cicatriz contraída no cotovelo
- 3-2** Aos 13 anos de idade, a cicatriz foi liberada e tratada com a Matriz de Regeneração Integra
- 3-3** Depois da formação da nova derme e da remoção da camada de silicone, um autoenxerto fino em malha e levemente expandido foi aplicado sobre a nova derme
- 3-4** Um ano depois da aplicação da Matriz de Regeneração Integra, não havia mais contratura e o belisco demonstra a flexibilidade do tecido



Reconstrução de contratura de cicatriz no cotovelo com Matriz de Regeneração Integra

Sugestões de Leitura

Ciência Básica da Matriz de Regeneração Integra

Silver FH, Yannas IV, Salzman EW. Glycosaminoglycan inhibition of collagen induced platelet aggregation. *Thromb Res.* 1978 Aug;13(2):267-77.

Silver FH, Yannas IV, Salzman EW. In vitro blood compatibility of glycosaminoglycan-precipitated collagens. *J Biomed Mater Res.* 1979 Sep;13(5):701-16.

Yannas IV, Burke JF. Design of an artificial skin. I. Basic design principles. *J Biomed Mater Res.* 1980 Jan;14(1):65-81.

Yannas IV, Burke JF, Gordon PL, Huang C, Rubenstein RH. Design of an artificial skin. II. Control of chemical composition. *J Biomed Mater Res.* 1980 Mar;14(2):107-32.

Dagalakis N, Flink J, Stasikelis P, Burke JF, Yannas IV. Design of an artificial skin. Part III. Control of pore structure. *J Biomed Mater Res.* 1980 Jul;14(4):511-28.

Yannas IV, Burke JF, Orgill DP, Skrabut EM. Wound tissue can utilize a polymeric template to synthesize a functional extension of skin. *Science.* 1982;215(4529):174-6.

Yannas IV, Lee E, Orgill DP, Skrabut EM, Murphy GF. Synthesis and characterization of a model extracellular matrix that induces partial regeneration of adult mammalian skin. *Proc Natl Acad Sci U.S.A.* 1989 Feb;86(3):933-7.

Orgill DP, Butler CE, Regan JF. Behavior of collagen-GAG matrices as dermal replacement in rodent and porcine models. *Wounds.* 1996;8(5):151-57.

King WW, Lam PK, Liew CT, Ho WS, Li AK. Evaluation of artificial skin (Integra) in a rodent model. *Burns.* 1997;23 Suppl 1(-HD-):S30-2.

Yannas IV. Studies on the biological activity of the dermal regeneration template. *Wound Repair Regeneration.* 1998;6:518-524.

Compton CC, Butler CE, Yannas IV, Warland G, Orgill DP. Organized skin structure is regenerated in vivo from collagen-GAG matrices seeded with autologous keratinocytes. *J Invest Dermatol.* 1998 Jun;110(6):908-16.

Butler CE, Orgill DP, Yannas IV, Compton CC. Effect of keratinocyte seeding of collagen-glycosaminoglycan membranes on the regeneration of skin in a porcine model. *Plast Reconstr Surg.* 1998 May;101(6):1572-9.

Orgill DP, Butler C, Regan JF, Barlow MS, Yannas IV, Compton CC. Vascularized collagen-glycosaminoglycan matrix provides a dermal substrate and improves take of cultured epithelial autografts. *Plast Reconstr Surg.* 1998 Aug;102(2):423-9.

Orgill DP, Yannas IV. Design of an artificial skin. IV. Use of island graft to isolate organ regeneration from scar synthesis and other processes leading to skin wound closure. *J Biomed Mater Res.* 1998;39(4):531-5.

Butler CE, Yannas IV, Compton CC, Correia CA, Orgill DP. Comparison of cultured and uncultured keratinocytes seeded into a collagen-GAG matrix for skin replacements. *Br J Plast Surg.* 1999 Mar;52(2):127-32.

Kremer M, Lang E, Berger AC. Evaluation of dermal-epidermal skin equivalents ("composite-skin") of human keratinocytes in a collagen-glycosaminoglycan matrix (Integra artificial skin). *Br J Plast Surg.* 2000 Sep;53(6):459-65.

Shermak MA, Wong L, Inoue N, Nicol T. Reconstruction of complex cranial wounds with demineralized bone matrix and bilayer artificial skin. *J Craniofac Surg.* 2000 May;11(3):224-31.

Ojeh NO, Frame JD, Navsaria HA. In Vitro Characterization of an Artificial Dermal Scaffold. *Tissue Eng.* 2001 Aug;7(4):457-72.

Grant I, Green C, Martin R. Strategies to improve the take of commercially available collagen/glycosaminoglycan wound repair material investigated in an animal model. *Burns.* 2001 Nov;27(7):699-707.

Lam PK, Chan ES, Liew CT, Lau C, Yen SC, King WW. Combination of a new composite biocompatible skin graft on the neodermis of artificial skin in an animal model. *ANZ J Surg.* 2002 May;72(5):360-3.

Chu CS, McManus AT, Matyevich NP, Goodwin CW, Pruitt BA Jr. Integra as a dermal replacement in a meshed composite skin graft in a rat model: a one-step operative procedure. *J Trauma.* 2002 Jan;52(1):122-9.

Clínica da Matriz de Regeneração Integra

Burke JF, Yannas IV, Quinby WC Jr, Bondoc CC, Jung WK. Successful use of a physiologically acceptable artificial skin in the treatment of extensive burn injury. *Ann Surg.* 1981;194(4):413-28.

Burke JF. Observations on the development and clinical use of artificial skin—an attempt to employ regeneration rather than scar formation in wound healing. *Jpn J Surg.* 1987;17(6):431-8.

Heimbach D, Luterman A, Burke J, Cram A, Herndon D, Hunt J, Jordan M, McManus W, Solem L, Warden G, Zawacki B. Artificial dermis for major burns. A multi-center randomized clinical trial. *Ann Surg.* 1988;208(3):313-20.

Tompkins RG, Hilton JF, Burke JF, Schoenfeld DA, Hegarty MT, Bondoc CC, Quinby WC Jr, Behringer GE, Ackroyd FW. Increased survival after massive thermal injuries in adults: preliminary report using artificial skin. *Crit Care Med.* 1989;17(8):734-40.

Stern R, McPherson M, Longaker MT. Histologic study of artificial skin used in the treatment of full-thickness thermal injury. *J Burn Care Rehabil.* 1990 Jan-Feb;11:1,7-13.

Michaeli D, McPherson M. Immunologic study of thermal injuries. *J Burn Care Rehabil.* 1990 Jan-Feb;11:1,21-6.

Sheridan RL, Hegarty M, Tompkins RG, Burke JF. Artificial skin in massive burns—results to ten years. *Eur J Plast Surg.* 1994;17:91-93.

Lorenz C, Petravic A, Hohl HP, Wessel L, Waag KL. Early wound closure and early reconstruction. Experience with a dermal substitute in a child with 60 percent surface area burn. *Burns.* 1997 Sep;23: 6,505-8.

Besner GE, Klamar JE. Integra Artificial Skin as a useful adjunct in the treatment of purpura fulminans. *J Burn Care Rehabil.* 1998 Jul-Aug;19:4,324-9.

Clayton MC, Bishop JF. Perioperative and postoperative dressing techniques for Integra Artificial Skin: views from two medical centers. *J Burn Care Rehabil.* 1998;19:4,358-63.

Pandya AN, Woodward B, Parkhouse N. The use of cultured autologous keratinocytes with Integra in the resurfacing of acute burns. *Plast Reconstr Surg.* 1998 Sep;102:3,825-8; discussion 829-30.

Ceddi C, Hartmann B, Schepler H, Raff T, Germann G. Grafting of deeply burned problem zones in the lower extremity with a dermal substitute. *Eur J Plast Surg.* 1999;22:119-124.

Boyce ST, Kagan RJ, Meyer NA, Yakuboff KP, Warden GD. The 1999 clinical research award. Cultured skin substitutes combined with Integra Artificial Skin to replace native skin autograft and allograft for the closure of excised full-thickness burns. *J Burn Care Rehabil.* 1999 Nov-Dec;20:6,453-61.

Hunt JA, Moisisdis E, Haertsch P. Initial experience of Integra in the treatment of post-burn anterior cervical neck contracture. *British Journal Plastic Surgery.* 2000 Dec;53(8):652-658.

Berger A, Tanzella U, Machens HG, Liebau J. Administration of Integra on primary burn wounds and unstable secondary scars. *Chirurg.* 2000 May;71(5):558-63.

Wang JC, To EW. Application of dermal substitute (Integra) to donor site defect of forehead flap. *Br J Plast Surg.* 2000 Jan;53(1):70-2.

King P. Artificial skin reduces nutritional requirements in a severely burned child. *Burns.* 2000;26:501-3.

Loss M, Wedler V, Kunzi W, Meuli-Simmen C, Meyer VE. Artificial skin, split thickness autograft and cultured autologous keratinocytes combined to treat a severe burn injury of 93% of TBSA. *Burns.* 2000;26:644-652.

Prystowsky JH, Nowygrod R, Marboe CC, Benvenisty AI, Ascherman JA, Todd GJ. Artificial skin (Integra Dermal Regeneration Template) for closure of lower extremity wounds. *Vascular Surgery.* 2000;34(6):557-567.

Fitton AR, Drew P, Dickson WA. The use of a bilaminar artificial skin substitute (Integra) in acute resurfacing of burns: an early experience. *Br J Plast Surg.* 2001 Apr;54(3):208-12.

Chan ES, Lam PK, Liew CT, Lau HC, Yen RS, King WW. A new technique to resurface wounds with composite biocompatible epidermal graft and artificial skin. *J Trauma.* 2001 Feb;50(2):358-62.

Chou T-D, Chen S-L, Lee T-W, Chen S-G, M.D.Cheng T-Y, Lee C-H, Chen T-M, Wang H-J. Reconstruction of Burn Scar of the Upper Extremities with Artificial Skin. *Plastic and Reconstructive Surgery.* 2001;108:378-384.

Moiesen NS, Staiano JJ, Ojeh NO, Thway Y, Frame JD. Reconstructive Surgery with a Dermal Regeneration Template: Clinical and Histologic Study. *Plastic and Reconstructive Surgery.* 2001;108:93-103.

Thomas WO, Rayburn S, Leblanc RT, Powell RW, Luterman A. Artificial Skin in the Treatment of a Large Congenital Nevus. *Southern Medical Journal.* 2001;94(3):325-328.

Prystowsky JH, Siegeal DM, Ascherman JA. Artificial skin for closure and healing of wounds created by skin cancer excision. *Dermatologic Surgery.* 2001;27:648-55.

Giovannini UM, Teot L. Aesthetic complex reconstruction of the lower leg: application of a dermal substitute (Integra) to an adipofascial flap. *Br J Plast Surg.* 2002 Mar;55(2):171-2.

Ryan CM, Schoenfeld DA, Malloy M, Schulz III JT, Sheridan RL, Tompkins RG. Use of Integra artificial skin is associated with decreased length of stay for severely injured adult burn survivors. *J Burn Care Rehabil.* 2002 Sep-Oct;23(5):311-7.

Fang P, Engrav LH, Gibran NS, Honari S, Kiriluk DB, Cole JK, Fleckman P, Heimbach DM, Bauer GJ, Matsumura H, Warner P. Dermatome Setting for Autografts to Cover Integra. *J Burn Care Rehabil.* 2002 Sep-Oct;23(5):327-32.

Análise de Pele Artificial

Tompkins RG, Hilton JF, Burke JF, Schoenfeld DA, Hegarty MT, Bondoc CC, Quinby WC Jr, Behringer GE, Ackroyd FW. Increased survival after massive thermal injuries in adults: preliminary report using artificial skin. *Crit Care Med.* 1989;17(8):734-40.

Jaksic T, Burke JF. The use of "artificial skin" for burns. *Annu Rev Med.* 1987;38(-HD-):107-17. Tompkins RG, Burke JF. Progress in burn treatment and the use of artificial skin. *World J Surg.* 1990 Nov-Dec;14(6):819-24.

Tompkins RG, Burke JF. Burn wound closure using permanent skin replacement materials. *World J Surg.* 1992 Jan-Feb;16(1):47-52.

Helvig EI. Dermal replacement: an update. *Semin Perioper Nurs.* 1997 Oct;6(4):233-5.

Cameron S. Changes in burn patient care. *Br J Theatre Nurs.* 1997 Aug;7(5):5-7.

Schultz JT, Tompkins RG, Burke JF. Artificial Skin. *Annu Rev Med.* 2000;51:231-244.

Orgill DP, Straus FH 2nd, Lee RC. The use of collagen-GAG membranes in reconstructive surgery. *Ann N Y Acad Sci.* 1999;888:233-48.

Winfrey ME, Cochran M, Hegarty MT. A new technology in burn therapy: Integra artificial skin. *Dimens Crit Care Nurs.* 1999;18(1):14-20.

Machens HG, Berger AC, Mailaender P. Bioartificial skin. *Cells Tissues Organs.* 2000;167(2-3):88-94.

Como é Fornecido

A venda da Matriz de Regeneração Integra está restrita a médicos que concluíram um programa de treinamento patrocinado pela empresa.

As folhas em duas camadas consistem de colágeno com uma cobertura removível de silicone identificada por linhas pretas como marcadores para garantir a colocação adequada sobre o leito da ferida. Cada folha da Matriz de Regeneração Integra é armazenada em uma caixa de fosfato dentro de uma bolsa de alumínio. Cada bolsa de alumínio estéril é embalada em uma bolsa vedada externamente e com divisória. Armazenar plano a 2°C a 30°C. Proteger do congelamento.

CUIDADO: A lei federal norte-americana restringe a venda deste dispositivo por ou sob encomenda de um médico ou clínico geral com treinamento adequado.

Consulte os materiais de treinamento clínico para instruções completas sobre o uso.

Para informações sobre pedido de produtos, perguntas técnicas ou questões de reembolso, ligue para 877-444-1122 ou 609-275-0500.

Matriz de Regeneração Dérmica Integra

Número de Catálogo	Tamanho	Unidades/Caixa
IN-82021	2in x 2in (5cm x 5cm)	1 Matriz
IN-82025	2in x 2in (5cm x 5cm)	5 Matriz/caixa
IN-84051	4in x 5in (10cm x 12.5cm)	1 Matriz
IN-84055	4in x 5in (10cm x 12.5cm)	5 Matriz/caixa
IN-84101	4in x 10in (10cm x 25cm)	1 Matriz
IN-84105	4in x 10in (10cm x 25cm)	5 Matriz/caixa
IN-88101	8in x 10in (20cm x 25cm)	1 Matriz
IN-88105	8in x 10in (20cm x 25cm)	5 Matriz/caixa

ANVISA: 10306840099
AWC-0003-V01

Referências

1. Singer AJ, Clark RAF. Cutaneous wound healing. *N Engl J Med.* 1999; 341:738–746.
2. Burke JF: Observations on the development and clinical use of artificial skin: An attempt to employ regeneration rather than scar formation in wound healing. *Jpn J Surg.* 1987;17(6) 431–438.
3. Heimbach D, Luterman A, Burke JF et al: Artificial dermis for major burns: A multi-center randomized clinical trial. *Ann Surg.* 1988 (Set);208(3):313–320.
4. Stern R, McPherson M, Longaker MT: Histologic study of artificial skin used in the treatment of full-thickness thermal injury. *J Burn Care Rehabil.* 1990;11:7–13.
5. Sheridan RL, Hegarty M, Tompkins RG, Burke JF: Artificial skin in massive burns—results to ten years. *Eur J Plastic Surgery.* 1994;17:91–93.
6. Burke JF, Yannas IV, Quinby WC, et al: Successful use of a physiologically acceptable artificial skin in the treatment of extensive burn injury. *Ann Surg.* 1981 (Out);194(4):413–428.
7. Berger A, Tanzella U, Machens HG, Liebau J, The use of Integra in primary burn wounds and unstable secondary scars. *Chirurg.* 2000; 71(5):558–563.
8. Tompkins RG, Hilton JF, Burke JF, Schoenfeld DA, Hegarty MT, Bondoc CC, Quinby WC, Behringer GE, Ackroyd FW. Increased survival after massive thermal injuries in adults: preliminary report using artificial skin. *Critical Care Medicine.* 1989; 17(8)734–740.
9. Data on file, Ethicon INC.
10. Besner G, Klamar J. Integra Artificial Skin as a Useful Adjunct in the Treatment of Purpura Fulminans. *J Burn Care Rehabil.* 1998;19:324–329.
11. Orgill DP, Butler CE, Regan JF. Behaviour of collagen-GAG matrices as dermal replacement in rodent and porcine models. *Wounds: A Comp of Clin. Research and Practice.* 1996;8(5):151–157.

Para mais informações ou para fazer um pedido, entre em contato:



Site: www.promedon.com
e-mail: promedon.brasil@promedon.com

